

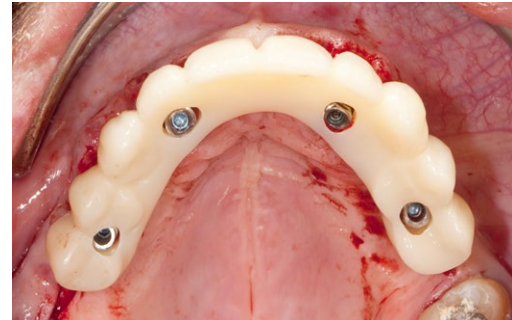
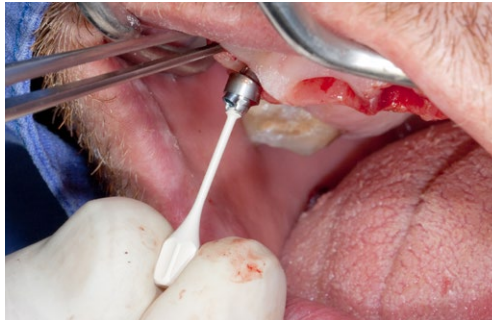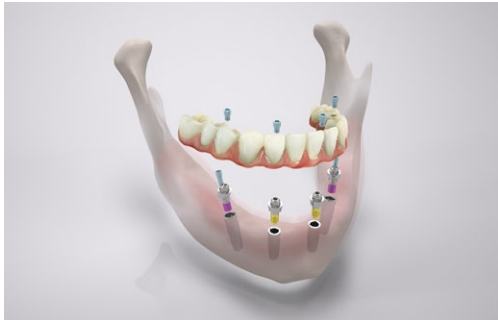SOFORTVERSORGUNG EINES OBERKIEFERS AUF VIER IMPLANTATEN MIT DEM COMFOUR™ SYSTEM

Dr. Ferenc Steidl, Sömmerda und Bad Frankenhausen
und ZTM Sebastian Schuldes, M.Sc., Eisenach

SONDERDRUCK

- Produktvorstellung COMFOUR™ System
- Praxisfall
- Interview mit Dr. F. Steidl
und ZTM S. Schuldes, M.Sc.

Partner-Magazin **logo** (Nr. 36)
September 2015



DAS COMFOUR™ SYSTEM

VIELSEITIG UND KOMFORTABEL FÜR ANWENDER UND PATIENT

Okklusale Verschraubungen sind wieder State of the Art. Das COMFOUR™ System ermöglicht gleich mehrere Behandlungskonzepte. Es ist ein multioptionales System, das neben okklusal verschraubten Brücken für Sofort- und Spätversorgungen auch Steg- und Einzelzahn-Versorgungen auf geraden und abgewinkelten Stegaufbauten zulässt. Das COMFOUR™ System ist ab Oktober 2015 für das CAMLOG® Implantatsystem und ab Januar 2016 für das CONELOG® Implantatsystem verfügbar. Die wichtigsten Vorteile des neuen Abutmentsystems sind seine Vielseitigkeit sowie das Produktdesign – und die damit verbundene Sicherheit und der hohe Komfort für Anwender und Patient.

Das Beste aus zwei Welten

In die Entwicklung des COMFOUR™ Systems sind viele Rückmeldungen und Anregungen von Kunden eingeflossen, die CAMLOG in den vergangenen Jahren nicht nur aus Deutschland, sondern von einem weltweiten Anwenderkreis entgegennehmen durfte. Ziel der Entwicklung war es, ein System für okklusal verschraubte Versorgungskonzepte auf den Markt zu bringen, das sowohl Anwendern als auch Patienten spürbare Vorteile bietet.

Okklusal verschraubte Versorgungen waren bisher mit dem CAMLOG® VARIO SR System bereits realisierbar. Dieses System funktionierte gut, hatte aber auch seine Limitationen. Die Verbesserungsvorschläge

wurden dazu genutzt, ein komplett neues System zu entwerfen. Nach intensiver Analyse haben sich die Entwicklung und das Produktmanagement von CAMLOG entschieden, das neue Abutmentsystem für die okklusale Verschraubung auf Basis der bisherigen Stegaufbauten zu entwickeln. Das Sortiment der Stegaufbauten wurde umfangreich erweitert und modifiziert, so dass daraus in Zusammenarbeit mit erfahrenen Anwendern das neue COMFOUR™ Abutmentsystem entstanden ist.

Grazil und stabil

Für die Produktion wurden eigens neue Maschinen beschafft. Somit wurde es möglich, die gewinkelten Stegaufbauten besonders grazil zu gestalten. Für das Hart-

und Weichgewebe bleibt damit um die Abutments viel Platz. Eine ausreichende Primärstabilität der Implantate vorausgesetzt, können die sterilen Stegaufbauten unmittelbar nach der Operation eingebracht und provisorisch versorgt werden. Alternativ können die Stegaufbauten mit einer Heilkappe verschlossen werden. Alle weiteren Behandlungsschritte, wie Abformung und definitive Versorgung, erfolgen auf Abutmentniveau. Somit wird eine Reizung der Gingivamanschette durch wiederholtes Lösen des Weichgewebetauchments beim Ein- und Ausgliedern der Abutments vermieden.

Mit dem COMFOUR™ System erhalten Anwender ein modernes, leicht zu handhabendes Abutmentsystem nicht nur für die

Versorgung auf vier oder sechs Implantaten, sondern mit einer Fülle an Optionen für die Herausforderungen im Praxisalltag. Hierzu empfahl sich die Weiterentwicklung des seit Jahren bekannten und bewährten Stegaufbaus. Ein Vergleich mit den gängigen Wettbewerbssystemen zeigt, dass bei vertikal und horizontal vergleichbaren oder sogar geringeren Abutment-Dimensionen die Prothetikschaube des COMFOUR™ System (M1.6) stärker dimensioniert ist – für ein Mehr an Stabilität.

Sortimentsübersicht

Neben geraden Stegaufbauten sind im COMFOUR™ System 17° und 30° abgewinkelte Stegaufbauten verfügbar. Diese sind darüber hinaus als Typ A und Typ B (60° versetzte Nocken) erhältlich. Alle Stegaufbauten gibt es in zwei Gingivahöhen; gerade Stegaufbauten ab Durchmesser 3,8 mm sogar in drei Gingivahöhen. Nützliche Zusatzkomponenten sind die Titankappen für Stegaufbau für die provisorische oder auch definitive Versorgung sowie Ausrichthilfen für die Feinjustierung der Nockenausrichtung während der Implantation. Die Ausrichthilfen sind kompatibel zum Guide-System von CAMLOG und werden zur exakten Ausrichtung der Implantat-Innenkonfiguration über die Guide-Einbringpfosten gesteckt.

Mit den Scankappen für Stegaufbauten wurde eine Schnittstelle in die digitale Fer-

tigung geschaffen. Sie ermöglichen es, die Position der Stegaufbauten und der Laboranaloge zu digitalisieren. So können Gerüste und Stege über DEDICAM® gefertigt werden.

Steril und flexibel

Um die Handhabung der Komponenten des COMFOUR™ Systems so einfach wie möglich zu gestalten, wurde eine entscheidende Änderung zum bisher bekannten Stegaufbausystem vorgenommen. Sämtliches Zubehör, welches unmittelbar während der OP zum Einsatz kommt, ist steril verpackt. Damit entfällt das notwendige Sterilisieren der Stegabutments, Heilkappen für Stegaufbau und der Abformkappen für Stegaufbau, geschlossener Löffel vor deren Verwendung.

Das Einsetzen der gewinkelten Stegaufbauten vereinfacht ein raffinierter, flexibler Handgriff, der als Einbringhilfe dient. Der Handgriff ist im Gewinde für die Prothetikschaube befestigt und hält den Stegaufbau in Position. Um die bereits im Stegaufbau befindliche Abutmentschraube im Implantat festzudrehen, kann der Handgriff einfach zur Seite gebogen werden. Besonders bei limitiertem vertikalem Platzangebot ist der Handgriff vorteilhaft (vergl. Seite 15).

Sollte eine Abformung mit der Offenen-Löffel-Technik indiziert sein, können die Titankappen für Stegaufbau eingesetzt

werden und mit drei unterschiedlich langen Schrauben, die jeweils um 2,5 mm kürzbar sind, kombiniert werden.

Neue, hellblaue Schrauben

Die bekannten Stegaufbau-Komponenten, wie zum Beispiel die ausbrennbaren, anlasierbaren, anlötbaren und angießbaren Basen sind mit dem COMFOUR™ System uneingeschränkt kompatibel. Lediglich die Abutment- und Prothetikschauben wurden modifiziert. Alle Schrauben und schraubbaren Komponenten sind zur besseren Systemidentifikation hellblau eingefärbt.

Fazit

Das neue COMFOUR™ Abutmentsystem ermöglicht okklusal verschraubte Versorgungen und erfüllt den Patientenwunsch nach sofort verfügbarem, komfortablem und feststehendem Zahnersatz. COMFOUR™ ist zeitsparend in der Anwendung und bietet Behandlern und Zahn-technikern mehr Flexibilität hinsichtlich okklusal verschraubter Konstruktionen. Mit seinen Möglichkeiten für Steg- und Einzelzahn-Versorgungen erweitert COMFOUR™ die prothetischen Optionen auf Stegaufbauten-Niveau und überzeugt mit technischen Vorteilen wie Rotationssicherung, vormontiertem flexiblem Handgriff, Guide-kompatibler Ausrichthilfe sowie einem schlanken Design.



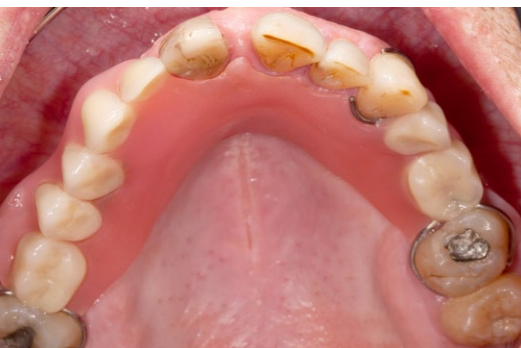

Abb. 1: Der Patient stellte sich mit einem insuffizienten Zahnersatz in der Praxis vor.

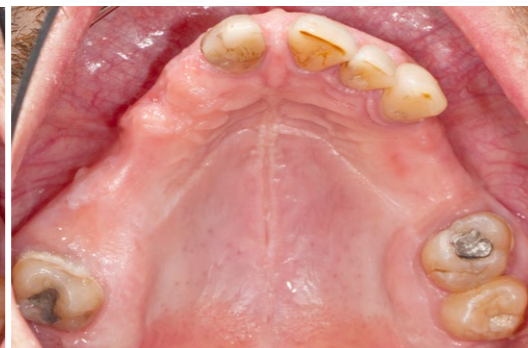

Abb. 2: Die aktuelle Mundsituation zeigte parodontal geschädigte und nichterhaltungsfähige Zähne.

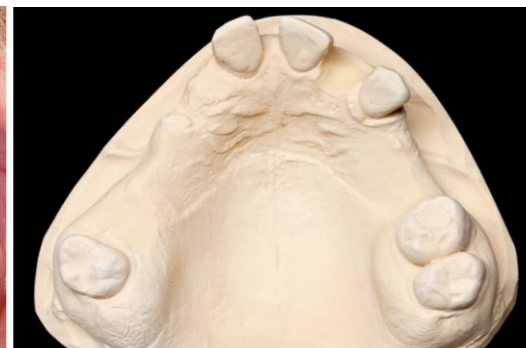

Abb. 3: Das Oberkiefer-Situationsmodell wurde zur Erstellung einer Guide-Schablone vorbereitet indem Zahn 22 radiert wurde.

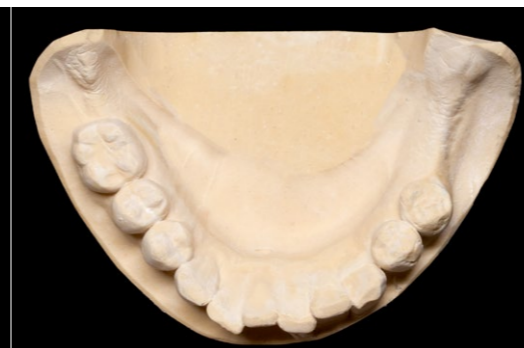

Abb. 4: Die Unterkieferbeziehung: Freiidensituation links und eine verkürzte Zahnreihe im 4. Quadranten.

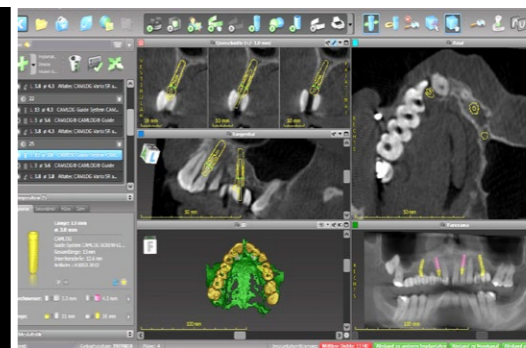


Abb. 5: Unter Berücksichtigung der anatomischen Strukturen wurden die Implantatpositionen virtuell geplant.

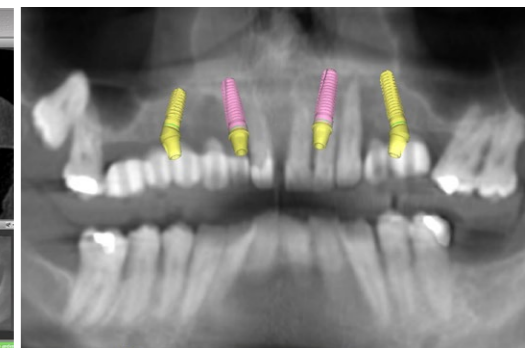

Abb. 6: Der ortständige Kieferknochen wurde durch die Möglichkeit, angulierte Implantate zu inserieren, optimal genutzt.

SOFORTVERSORGUNG EINES OBERKIEFERS AUF VIER IMPLANTATEN MIT DEM COMFOUR™ SYSTEM

Dr. Ferenc Steidl, Sömmerda und Bad Frankenhausen und ZTM Sebastian Schuldes, M.Sc., Eisenach

Zahnlosen Patienten auf vier oder sechs Implantaten eine festsitzende Versorgung anzubieten ist nicht neu und war bisher mit dem CAMLOG® VARIO SR System sehr gut möglich. CAMLOG hat im engen Austausch mit seinen Kunden neue, bis ins Detail ausgeklügelte Systemkomponenten für die Stegaufbauten entwickelt. Das Sortiment wurde um 17° und 30° gewinkelte Stegaufbauten in Typ A und B erweitert. CAMLOG hat VARIO SR Anwendern die neuen COMFOUR™ Systemkomponenten vorgestellt und sie ihnen für die klinische Testphase zur Verfügung gestellt. Das Therapiekonzept des folgenden Praxisfalls ist die provisorische Sofortversorgung nach Exzision von nicht erhaltungsfähigen und parodontal geschädigten Zähnen im Oberkiefer auf vier Implantaten nach dem Konzept von Prof. Dr. Paolo Maló [1, 2, 3] in Verbindung mit den neuen Komponenten des COMFOUR™ Systems.

Für den langzeitstabilen Erfolg einer Sofortversorgung ist vor allem die Erfahrung des Behandlungsteam, bestehend aus Chirurg, Prothetiker und Zahntechniker von entscheidender Bedeutung. Sorgfältige Voruntersuchungen und Indikationsstellung, das Wissen um die Handhabung der Systemkomponenten und die Positionierung der Implantate, um ein ausreichend großes Belastungspolygon zu erhalten, ohne dass anatomische Strukturen geschädigt werden sind zu erfüllende Kriterien. Die eingebrachten Implantate müssen für eine Sofortversorgung eine hohe Primärstabilität aufweisen und zwingend gesichert bzw. verblockt werden. Bei Einhaltung dieser Kriterien bietet das Konzept eine sichere und vorhersehbare Versorgung mit nur einem chirurgischen Eingriff.

Der Ausgangsbefund

Der Patient, 37 Jahre, Raucher wurde im Januar 2015 nach der Überweisung durch

seinen Zahnarzt in unserer Praxis vorgestellt. Die intraorale Ausgangssituation war durch eine insuffiziente Kunststoffklammerprothese und parodontal geschädigte Zähne im Oberkiefer gekennzeichnet. Trotz frühzeitig eingeleiteter Therapie zeigte sich im Verlauf keine wesentliche Besserung. Die stark beweglichen Zähne waren nicht erhaltungsfähig. Der Patient äußerte den Wunsch nach einer dauerhaft festsitzenden Versorgung und einem deutlich verbesserten ästhetischen Erscheinungsbild. Ebenso wichtig war ihm während der Einheilphase der Implantate ein festsitzender temporärer Zahnersatz. Nach einer sorgfältigen Fallanalyse und einem diagnostischen Set-up besprachen wir mit dem Patienten unser Therapiekonzept. Das Konzept beruht auf dem Maló-Clinic-Protokoll. Es hat sich in unserer Praxis nach der Exzision nichterhaltungsfähiger Zähne in der Kombination mit der Sofortimplantation und festsitzenden provisorischen Sofortversorgung mit einer reduzierten Anzahl von

Implantaten im zahnlosen Kiefer bestens bewährt.

Die präoperative Phase

Nach der umfassenden Patientenaufklärung und der Entscheidungsfindung erstellten wir folgenden Behandlungsplan:

- Professionelle Zahnreinigung mit Deep Scaling im Unterkiefer
- Guided Surgery nach dreidimensionaler Implantatplanung und Schablonenherstellung
- Fertigung eines Langzeitprovisoriums aus CAD/CAM-Hochleistungskunststoff
- Exzision, Implantation und Sofortversorgung auf den Stegaufbauten des COMFOUR™ Systems in einer Sitzung in Allgemeinanästhesie

Zur Erstellung einer Scanschablone formten wir im Februar 2015 die Ober- und Unterkiefersituation ab. Die Unterkieferzähne

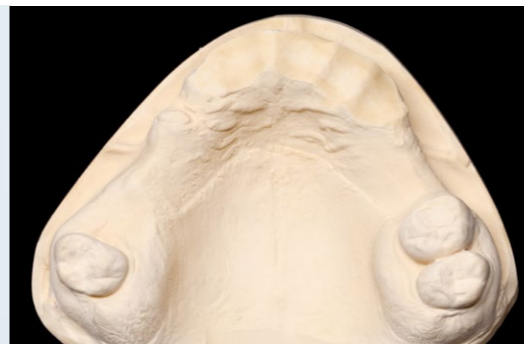

Abb. 7: Zur Herstellung der präfabrizierten Sofortversorgung wurden die Frontzähne pontigartig radiert.

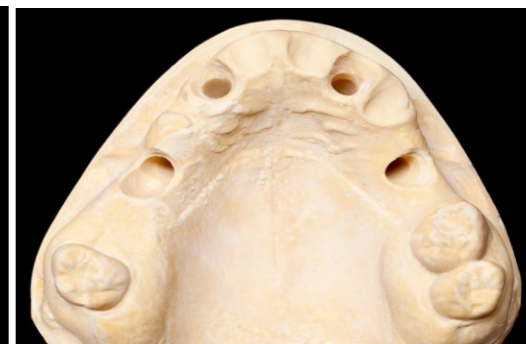

Abb. 8: Zur Aufnahme der Laborimplantate wurden die Implantatbereiche ausgeschliffen.

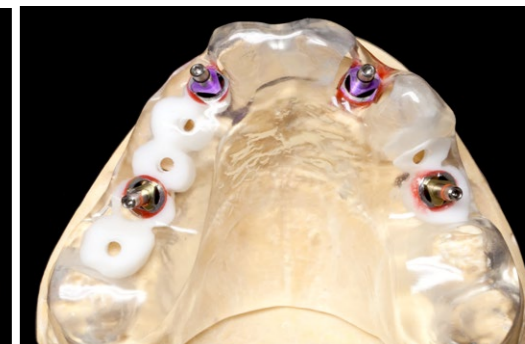

Abb. 9: Die Laborimplantate wurden mit den Guide-Einbringhilfen verschraubt und die lockere Passung im Modell geprüft.

wurden von der Dentalhygienikerin mit einem Deep Scaling professionell gereinigt und anschließend die Zahnfarbe für die Oberkieferversorgung bestimmt.

Die Herstellung der provisorischen Versorgung.

Da das Set-up den ästhetischen und kaufunktionellen Anforderungen entsprach, wurde dieses nach dem Vorgehen des „Backward Planning“ [4, 5] in mit Bariumsulfat versetzten Kunststoff überführt. Um die prothetische Zahnachse im DVT-Datensatz sichtbar zu machen, wurden die röntgenopaken Zähne in dieser Achse durchbohrt (**siehe Abb. 8**). Die DVT-Aufnahme wurde in der Praxis durchgeführt. Die digitalen Daten wurden in ein Implantatplanungssystem eingelesen und die optimale Implantatposition und -länge unter Berücksichtigung der anatomischen Strukturen und der prothetischen Vorgaben festgelegt (**Abb. 5**). Voraussetzung für den Erfolg dieses Behandlungskonzepts ist das Erreichen einer ausreichend großen Abstützung der Rehabilitation. Dabei ist die Positionierung der dorsalen angulierten Implantate ein entscheidendes Kriterium für den Erfolg dieses Behandlungskonzeptes (**Abb. 6**).

Im Anschluss an die 3D-Planung wurde im Labor eine exakte Bohrschablone für die Full-Guided-Surgery mit den Guide Führungshülsen des Guide Systems von CAMLOG hergestellt. Über die natürlichen Zähne und die Gaumenplatte sollte die Schablone intraoral lagestabil fixiert werden. Um die abgewinkelten Stegaufbauten des COMFOUR™ Systems exakt platzieren zu können, ist die Ausrichtung der Indexierung der Implantat-Innenkonfiguration zu beachten, korrespondierend zur Markierung auf der Guide Führungshülse. Nach der Fertigstellung der Schablone wurden die Gipszähne entfernt und wir nutzten die Bohrschablone zur Modellimplantation. Das Modell wurde dafür unter Beachtung der Achsneigung im Bereich der Implantate ausgeschliffen (**Abb. 7 und 8**). Die **Abbildung 9** zeigt die Verwendung der Ausrichthilfen, die auf die Guide-Einbringhilfen aufgesetzt zur exakten Positionierung der Nocken in Korrelation der 17° und 30° abgewinkelten Stegaufbauten genutzt werden. Die auf die CAMLOG® Guide-Einbringpfosten aufgeschraubten Laborimplantate wurden unter Berücksichtigung der Ausrichthilfen im Modell fixiert (**Abb. 10 und 11**). Im Bereich der seitlichen Schneidezähne setzten wir 17° abgewinkelte und 30° abgewinkelte Stegaufbauten in regio 15 und

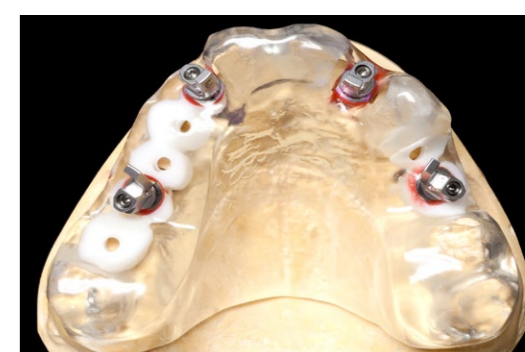

Abb. 10: Mithilfe der Ausrichthilfen des COMFOUR™ Systems kann die Implantat-Innenkonfiguration ausgerichtet werden.

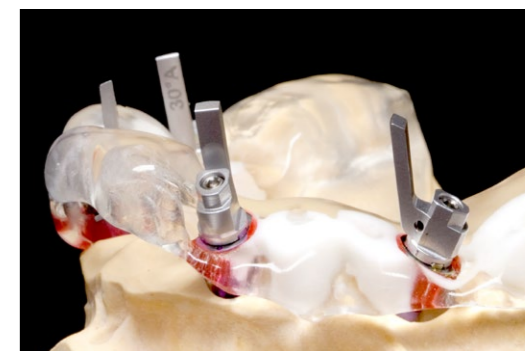


Abb. 11: Die Verlängerung der Ausrichthilfen zeigt den Schraubendurchtrittskanal der prothetischen Versorgung.

25 ein. Die Aufbauten werden vormontiert auf einem Einbringhandle geliefert. Dieser Handgriff erleichtert die Platzierung der kurzen Stegaufbauten und gewährt dem Schraubendreher freien Zugang zur

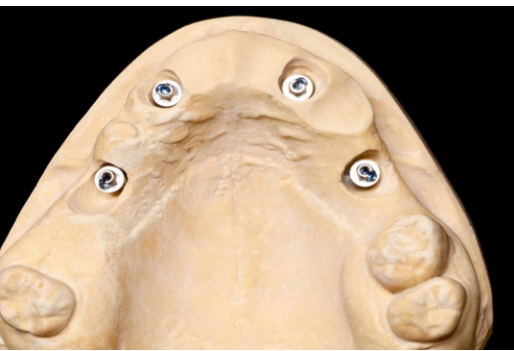

Abb. 12: Im anterioren Bereich wurden zwei 17° und im dorsalen Bereich zwei 30° abgewinkelte Stegaufbauten des COMFOUR™ Systems eingesetzt.



Abb. 13: Stegaufbauten des COMFOUR™ Systems in 17° und 30° Abwinkelung und verschiedenen Gingivahöhen. Sie sind auch als Typ B verfügbar. Nicht im Bild: Stegaufbau gerade.

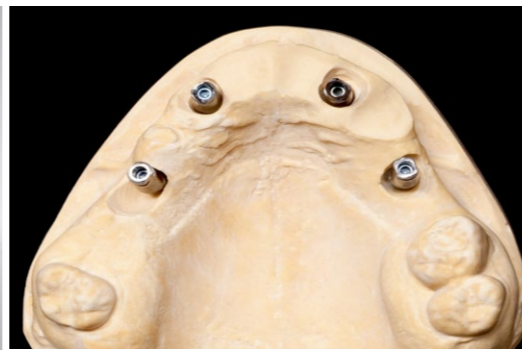

Abb. 14: Die Titankappen wurden der Okklusion entsprechend gekürzt und aufgeschraubt.

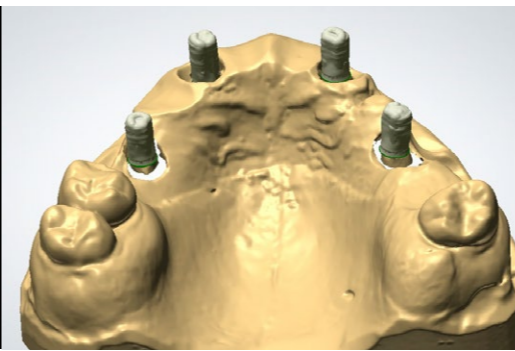


Abb. 15: Das Modell mit den aufgeschraubten Titankappen wurde gescannt...

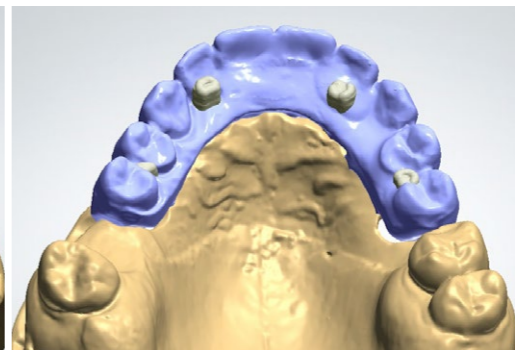


Abb. 16: ... und mit dem vorher gescannten Set-up gematcht.

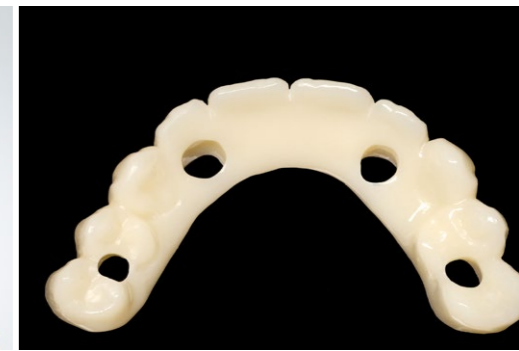

Abb. 17: Das Sofortprovisorium wurde aus hochleistungsfähigem PMMA gefräst und die Bereiche um die Titankappen großzügig freigeschliffen.

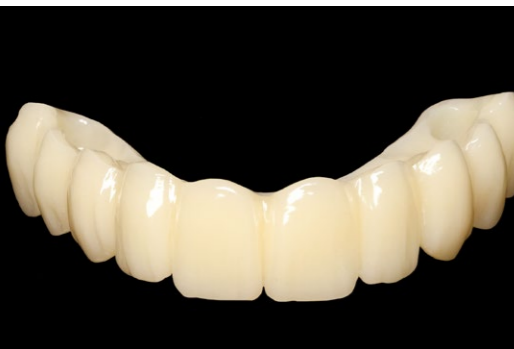

Abb. 18: Für die Hygienefähigkeit der Versorgung wurden die basalen Auflageflächen und die Interdentalräume poliert.

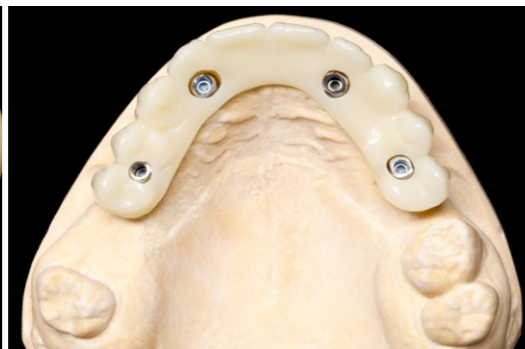

Abb. 19: Die Passungskontrolle auf dem Modell zeigte, dass die Sofortversorgung im Mund spannungsfrei verklebt werden kann.

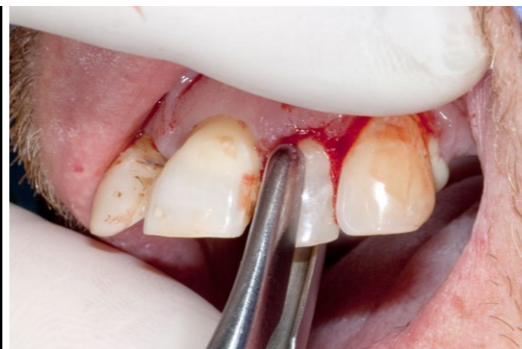

Abb. 20: Zunächst wurde der Zahn 22 schonend extrahiert.

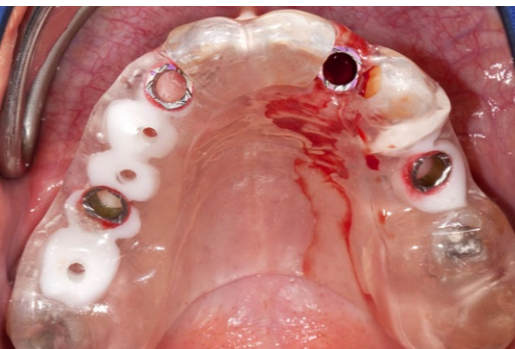


Abb. 21: Die Guide-Schablone wurde über den Restzahnbestand lagestabil fixiert.

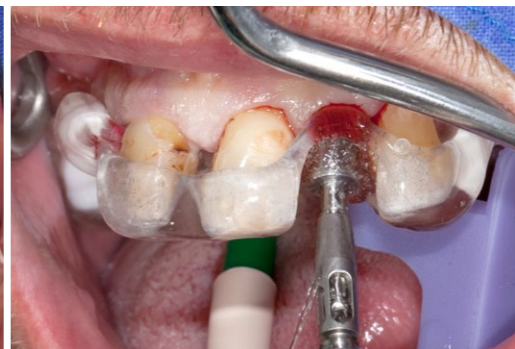

Abb. 22: Unter Einhaltung des minimalinvasiven Guide-Protokolls wurde das Implantatlager in regio 22 aufbereitet.

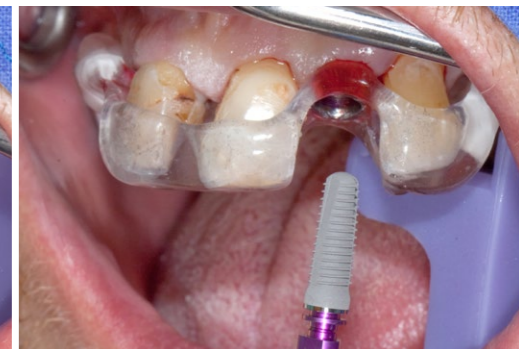

Abb. 23: Das CAMLOG® SCREW-LINE Implantat Ø 4.3 mm L 13 mm wurde durch die Hülse bis zum Tiefenanschlag inseriert.

Abutmentschraube (siehe **Abb. 28**). Nachdem die Titankappen für Stegaufbauten der Okklusion entsprechend gekürzt worden waren, schraubten wir diese auf und scanneten das Modell ein. Die digitalen Modelldaten wurden mit den Daten des Set-ups gematcht, die Konstruktion digital vervollständigt und die temporäre Versorgung im CAM-Verfahren aus einem Hochleistungskunststoff hergestellt (**Abb. 12 bis 16**). Die Kunststoffbrücke wurde aus dem Blank getrennt und die Passung überprüft, wobei darauf geachtet wurde, dass um die Titankappen ausreichend Platz für die intraorale „Verklebung“ gegeben war (**Abb. 17 bis 19**).

Die chirurgische Phase

In Intubationsnarkose erfolgte der chirurgische Eingriff am 23. April 2015. Zuerst entfernten wir schonend den seitlichen Schneidezahn 22, da diese Region für die strategisch richtige Positionierung eines Implantats nach dem Maló-Prinzip vorgesehen war (**Abb. 20**). Die Restbezahnung diente während der Full-Guided-Insertion der vier CAMLOG® Guide SCREW-LINE Implantate der exakten und lagestabilen Schablonenfixation (**Abb. 21**). Die vier Implantate (regio 12 Ø 4.3 mm CAMLOG®

SCREW-LINE Implantat 13 mm Länge, regio 22 Ø 4.3 mm/L 13 mm, regio 14 Ø 3.8 mm/L 9 mm und regio 25 Ø 3.8 mm/L 13 mm) [6] wurden dem Guide-Protokoll entsprechend minimalinvasiv inseriert und die Innenkonfiguration korrespondierend zur Markierung auf den Guide Hülsen ausgerichtet. Anschließend wurden die Guide Einbringpfosten abgeschraubt, die Schablone entfernt und die Frontzähne extrahiert (**Abb. 22 bis 26**).

Die Implantate wurden gespült und die 17° abgewinkelten Stegaufbauten in regio 12 und 22 eingesetzt. Diese werden auf einem flexiblen Einbringhandle vormontiert und steril verpackt geliefert. Mithilfe dieses Handgriffs wird das Abutment in der exakten Winkelausrichtung in das Implantat platziert (**Abb. 27**). Zum Einsetzen der Abutmentschraube wird der Handgriff zur Seite gebogen und ermöglicht dem Behandler mit dem neuen, schlanken Inbus-schraubendreher freien Zugang um die Schraube festzuziehen (**Abb. 28**). Auf diese Weise konnten auch die 30° abgewinkelten Stegaufbauten zügig und exakt ausgerichtet eingesetzt und festgeschraubt werden (**Abb. 29 und 30**). Anschließend schraubten wir die Titankappen ohne Rotationsschutz auf die Stegaufbauten

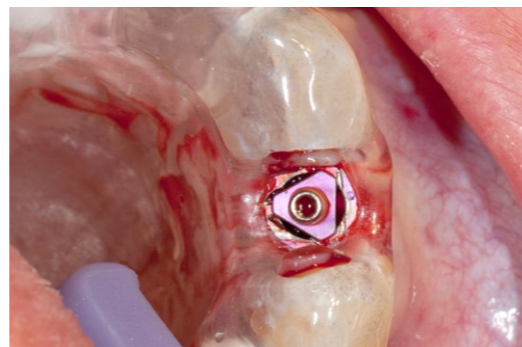


Abb. 24: Die Abbildung zeigt die exakte Ausrichtung des Einbringpfostens in Korrelation zur Innenkonfiguration des Implantats.

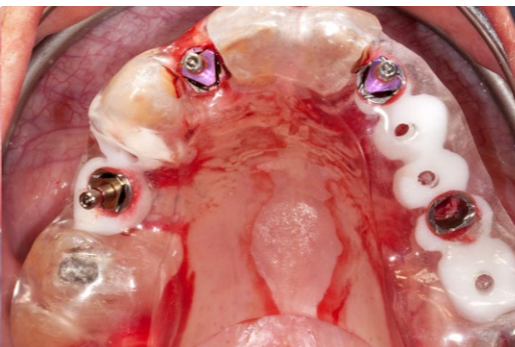


Abb. 25: Nach dem Aufbereiten der Implantatlager wurden die folgenden drei Implantate vollgeführt inseriert.

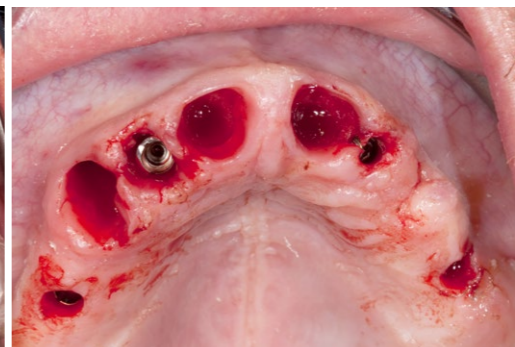


Abb. 26: Die paradontal geschädigten, nichterhaltungsfähigen Frontzähne wurden nach dem Entfernen der Schablone extrahiert.

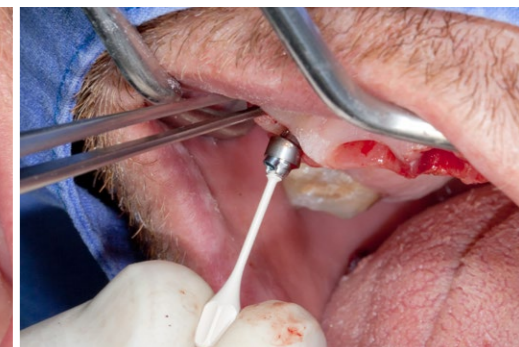

Abb. 27: Der 17° abgewinkelte Stegaufbau wurde mithilfe des Einbringhandles in der exakten Ausrichtung in das Implantat gesetzt.

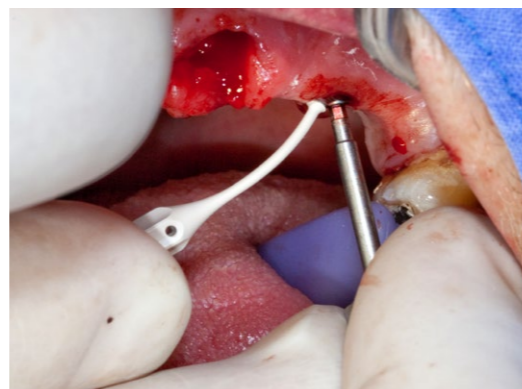


Abb. 28: Die Abutmentschraube wurde mit dem Inbus-Handschraubendreher festgezogen. Für den Zugang wird der flexible Handle leicht zur Seite gedrückt.

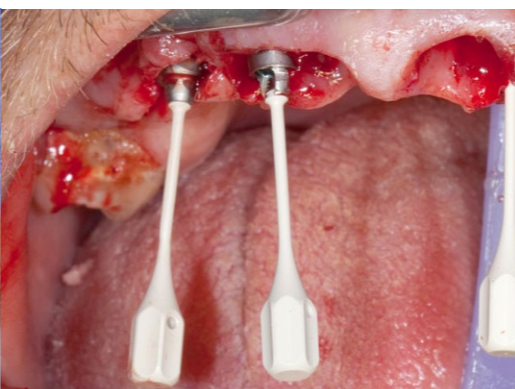


Abb. 29: Die Abbildung zeigt die annähernd parallel ausgerichteten Schraubenzugangskanäle der prothetischen Versorgung über die abgewinkelten Stegaufbauten.

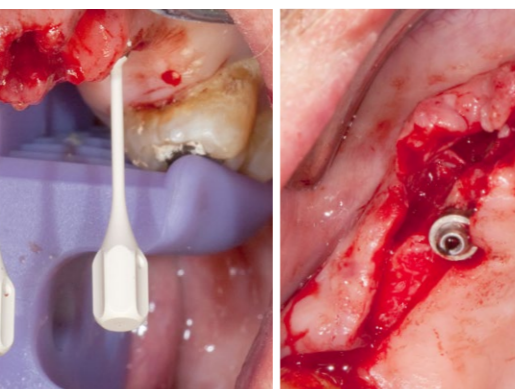


Abb. 30: Die Lappenbildung erfolgte nach einer krestalen Inzision, wobei ein Mittelsteg um die Papilla Incisiva erhalten wurde.

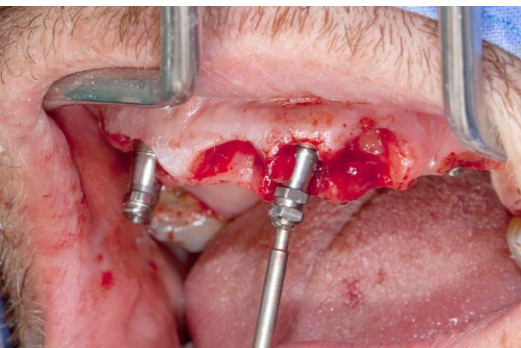


Abb. 31: Die Titankappen wurden auf die Stegaufbauten aufgeschraubt.

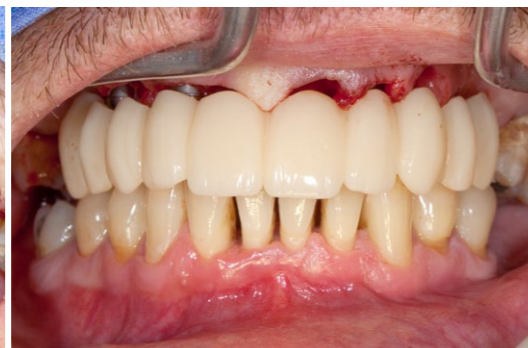

Abb. 32: Für die Ästhetik- und Okklusionskontrolle wurde die temporäre PMMA Brücke aufgesteckt..

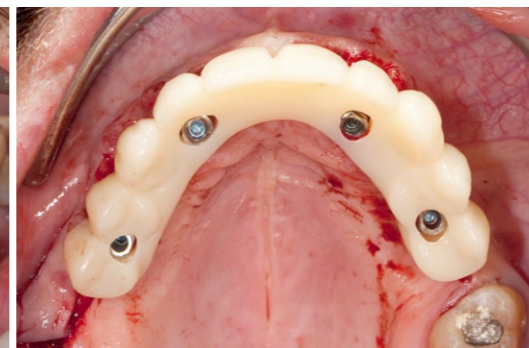


Abb. 33: ... und die spannungsfreie Passung um die Titankappen überprüft.

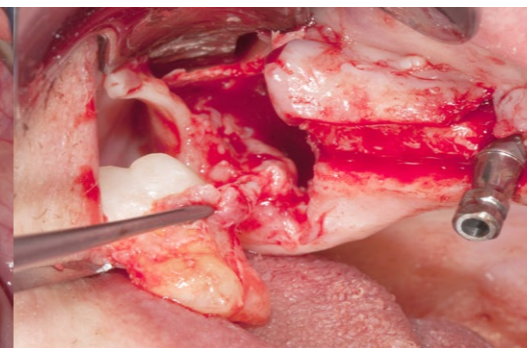


Abb. 34: Die verbliebenen Zähne wurden extrahiert und die Osteotomie des verlagerten Weisheitszahns vorgenommen.



Abb. 35: Die bei der Osteotomie erhaltenen Knochenchips wurden zerkleinert und mit Knochenersatzmaterial (Bio-Oss Geistlich) gemischt.

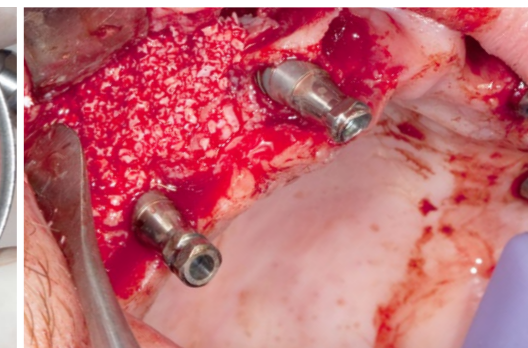


Abb. 36: Die virtuell festgestellten Knochendefizite wurden mit dem Knochengemisch aufgebaut.

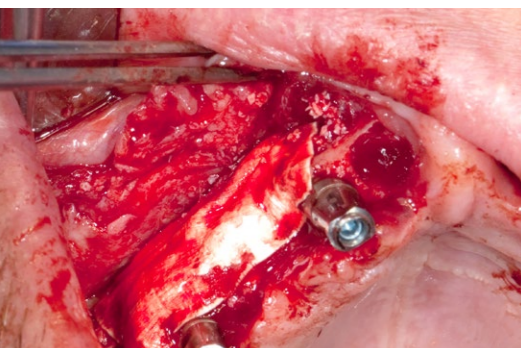


Abb. 37: Mit einer resorbierbaren Membran (Bio-Guide, Geistlich) wurde das Augmentat abgedeckt.

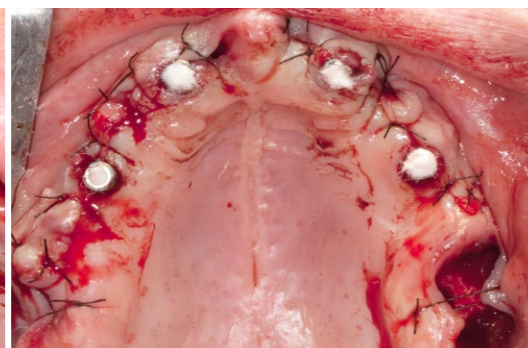


Abb. 38: Mit Einzelknopfnähten wurde das Weichgewebe dicht verschlossen und die Schraubenzugangskanäle zum Schutz vor dem Autopolymerisat mit Wattepellets abgedeckt.

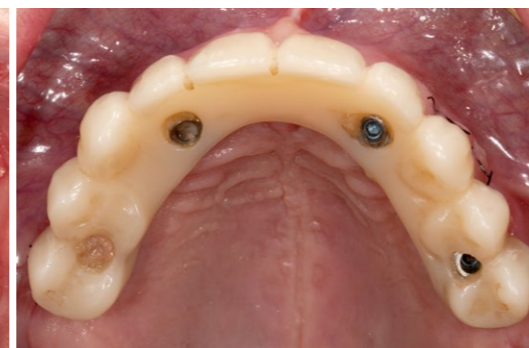


Abb. 39: Die Titankappen des COMFOUR™ Systems wurden spannungsfrei in die temporäre Sofortversorgung polymerisiert.

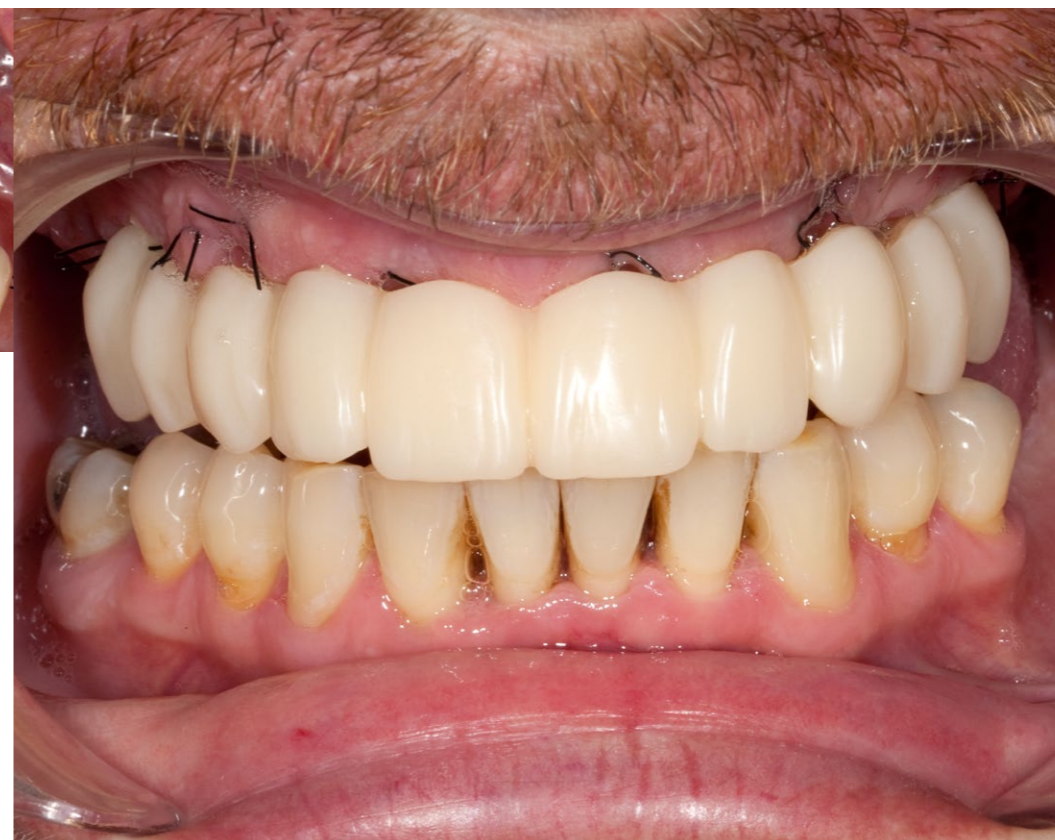

Abb. 40: Zur Kontrolle, drei Tage nach dem chirurgischen Eingriff, zeigte sich eine entzündungsfreie gut adaptierte Weichgewebesituation.

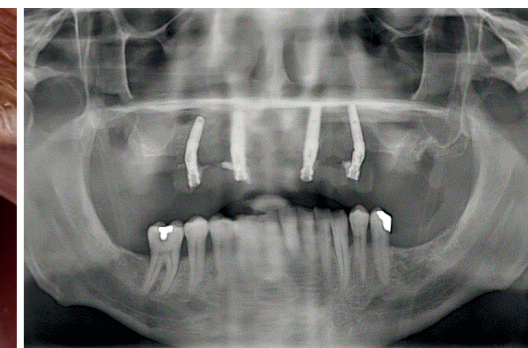


Abb. 41: Das Röntgenkontrollbild zeigt die angulierten gut verankerten Implantate mit den abgewinkelten Stegaufbauten des COMFOUR™ Systems.

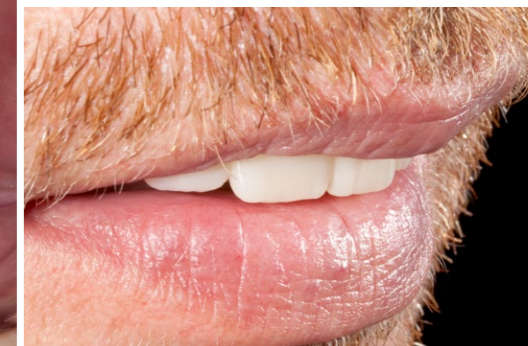

Abb. 42: Die okklusal verschraubte temporäre Versorgung formt ein harmonisches ästhetisches Lippenbild.

des COMFOUR™ Systems auf und prüften ob ausreichend Raum um die Kappen zum Einpolymerisieren in die temporäre Versorgung geschaffen war (**Abb. 31 bis 33**). Nach dem Kieferkammschnitt und der Lappenbildung erfolgte die Extraktion der drei Molaren und die Osteotomie des Weisheitszahns 18 (**Abb. 34**). Hierbei wurden ausreichend autologe Knochenchips gewonnen, die in der Knochenschmühle zerkleinert und mit xenogenem Knochenersatzmaterial (Bio-Oss®, Geistlich) gemischt wurden [7], um die schon virtuell festgestellten Knochendefizite zu augmentieren. Das Augmentat deckten wir mit einer resorbierbaren Kollagenmembrane (Bio-Gide®, Geistlich) ab und verschlossen das Weichgewebe dicht mit Einzelknopfnähten (**Abb. 35 bis 37**).

Das Eingliedern der temporären Sofortversorgung

Um zu verhindern, dass Kunststoff in die Schraubenzugangskanäle der Titankappen läuft, deckten wir diese vor dem Einpolymerisieren mit Wattepellets ab und „verklebten“ dann die temporäre Versorgung spannungsfrei intraoral (**Abb. 38 und 39**). Der Patient verließ die Praxis am

Tage des chirurgischen Eingriffs mit einem festverschraubten temporären Zahnersatz und detaillierten Instruktionen zur Nahrungsaufnahme. Das bedeutet in den ersten zwei Wochen nur breiige Kost, und in den anschließenden vier Wochen langsamer Umstieg auf festere Nahrung. Während des Eingriffs wurde dem Patienten zur Antibiose i.v. 1000 mg Amoxicillin verabreicht und auf die höchstmögliche Nikotinkarenz post-OP mehrfach deutlich hingewiesen.

Die **Abbildung 40** zeigt ein völlig reizloses Weichgewebe schon wenige Tage post OP. Nach zwei Wochen wurden die Nähte entfernt. Ein Kontrollröntgenbild wurde erstellt und die Okklusion der temporären Versorgung überprüft und minimal korrigiert (**Abb. 41 und 42**).

Fazit

Die verschraubte, festsitzende Rekonstruktion auf vier Implantaten ist ein aufwand- und kostenreduzierendes Behandlungskonzept. Die temporäre Sofortversorgung nach dem Maló-Clinic-Protokoll ist wissenschaftlich dokumentiert. Der präimplantologischen Planung unter Berücksichtigung der chirurgischen und prothetischen An-

forderungen kommt ein besonderer Stellenwert zu. Mithilfe der 3D-Planung im Sinne des Backward-Plannings [8] können Implantate in der Software im exakten Winkel (0°, 17° und 30°) zueinander positioniert werden und auch die Schraubenzugangskanäle weder die Ästhetik noch die Funktion beeinträchtigen.

Für diese Behandlungstherapie ist das neue COMFOUR™ System bestens geeignet [9]. Die abgewinkelten Stegaufbauten stehen in unterschiedlichen Gingivahöhen und dem Typ A und B zur Verfügung. Das positionskorrekte Einbringen der Aufbauten ist durch den aufgeschraubten Handgriff einfach und sicher. Zum Einschrauben der Abutmentschrauben kann der flexible Handgriff ganz einfach zur Seite gedrückt werden. Das neue Design der Stegaufbauten, durch das nichtvorhandene Knie, wirkt sich positiv auf die Weichgewebeanlagerung aus. Ein zusätzliches Feature sind die Ausrichthilfen, die zur exakten Positionierung der Nocken hilfreich sind. Das Konzept ist ausgezeichnet geeignet, zahnlose Patienten in der chirurgischen Sitzung sofort temporär-festsitzend zu versorgen.

LITERATUR

- [1] Maló P, de Araújo Nobre M, Lopes A, Moss SM, Molin GJ. A longitudinal study of the survival of All-on-4 implants in the mandible with up to 10 years of follow-up. *J Am Dent Assoc* 2011;142(3):310–20.
- [2] Sheng L, Silvestrin T, Zhan J, Wu L, Zhao Q, Cao Z, Lou Z, Ma Q. Replacement of severely traumatized teeth with immediate implants and immediate loading: literature review and case reports. *Dent Traumatol*. 2015 Jul 14. doi: 10.1111/edt.12201.
- [3] Agliardi E, Panigatti S, Clericó M, Villa C, Maló P. Immediate rehabilitation of the edentulous jaws with full fixed prostheses supported by four implants: interim results of a single cohort prospective study. *Clin. Oral Impl. Res.* 21, 2010; 459–465.

- [4] Ackermann KL, Kirsch A, Nagel R, Neuendorff G. Mit Backward Planning zielsicher therapieren. Teil 1: Implantat-prothetische Behandlungsbeispiele teamwork *J Cont Dent Educ* 2008: 466–484.
- [5] Kirsch A, Nagel R, Neuendorff G, Fiderschek J, Ackermann KL. Backward Planning und dreidimensionale Diagnostik, Teil 2: Schablonengeführte Implantation nach CT-basierter 3D-Planung mit sofortiger Eingliederung des präfabrizierten Zahnersatzes – ein erweitertes Backward Planning-Konzept. teamwork *J Cont Dent Educ* 2008: 734–754.

- [6] Maló P, de Araújo Nobre MA, Lopes AV, Rodrigues R. Immediate loading short implants inserted on low bone quantity for the rehabilitation of the edentulous maxilla

- using an All-on-4 design. *J Oral Rehabil*. 2015 Aug;42(8): 615–23. doi: 10.1111/joor.12291. Epub 2015 Mar 10.

- [7] Pang C1, Ding Y, Zhou H, Qin R, Hou R, Zhang G, Hu K., Alveolar ridge preservation with deproteinized bovine bone graft and collagen membrane and delayed implants. *J Craniofac Surg*. 2014 Sep;25(5):1698–702. doi: 10.1097/SCS.0000000000000887.

- [8] Venezia P, Lacasella P, Cordaro L, Torsello F, Cavalcanti R. The BARI technique: a new approach to immediate loading. *Int J Esthet Dent*. 2015 Autumn;10(3):428–43.

- [9] Ranzelzhofer P, Cacaci C: Verschraubte Lösung - implantatgetragene Restauration im zahnlosen Oberkiefer. teamwork *J Cont Dent Educ* 2011: 294–300.

AUTOREN



Kontaktdaten

Praxis Dr. Ferenc Steidl
Fachzahnarzt für Oralchirurgie
 An der Wipper 2
 06567 Bad Frankenhausen
 infor@praxis-steidl.de
 www.dr-steidl.de

Dr. med. dent. Ferenc Steidl

Studium der Zahnmedizin an der FSU Jena von 1991 bis 1996. Anschließend Fachzahnarzt Ausbildung Oralchirurgie in Bietigheim/Bissingen und im Diakonie-Krankenhaus Schwäbisch-Hall; implantologisch tätig seit 1997. 2001 Fachzahnarzt für Oralchirurgie an der LZK Baden-Württemberg. Mitglied in den wissenschaftlichen Fachgesellschaften DGZMK, BDO, DGI, AG Kieferchirurgie, DGP, MVZI. 2008 Fellow of the European Board of Oralsurgeons (europäische Zertifizierung). Gemeinschaftspraxis für ZMK-Chirurgie in Sömmerda und Bad Frankenhausen.

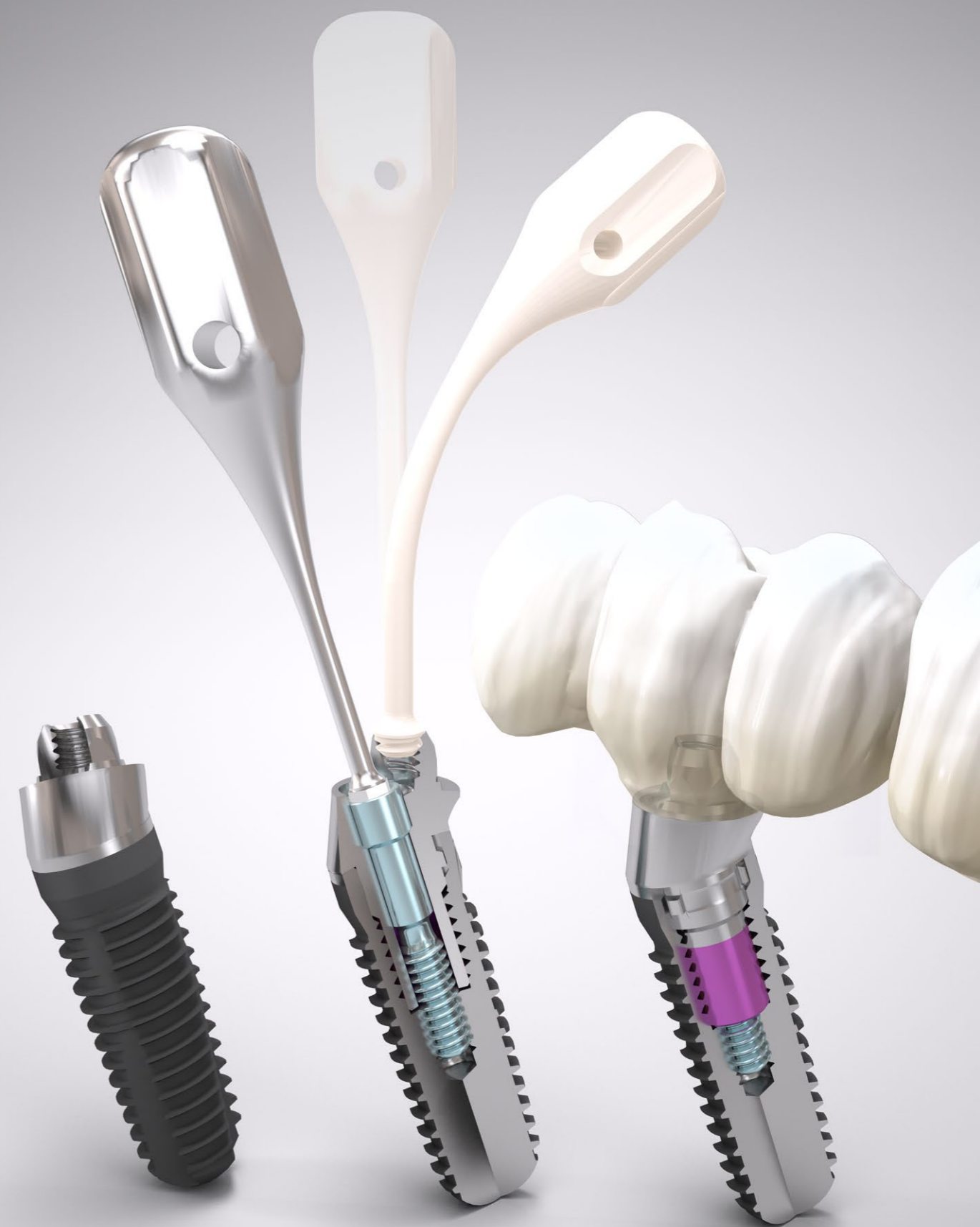
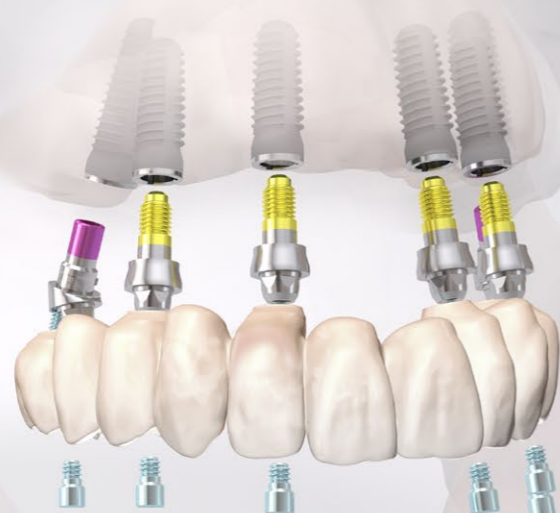
Kontaktdaten

Dentallabor Schuldes GmbH
 Johann-Sebastian-Bach-Straße 2
 99817 Eisenach
 info@zahn-neu.de
 www.zahn-neu.de

ZTM Sebastian Schuldes, M.Sc.

ZTM Sebastian Schuldes, Jahrgang 1974, absolvierte von 1991 bis 1995 eine Ausbildung zum Zahntechniker, 1998/1999 die Qualifikation zum Zahntechnikermeister. Seit 1999 ist er als Geschäftsführer der Dentallabor-Schuldes GmbH tätig. Von 1999 bis 2000 bildete er sich zum Betriebswirt im Handwerk weiter; von 2006 bis 2008 folgte das Studium zum Master of Science (M.Sc.) – Dentale Technik an der Donauuniversität Krems/Bonn. Im Jahr 2007 gründete Schuldes S-implantat – Planungsdienstleister im Bereich der 3D-navigierten Implantatplanung und in 2011 das Fräszentrum zaxocad Dental Solutions. Sebastian Schuldes ist als Referent und Autor tätig.



ERSTE ERFAHRUNGEN MIT DEM COMFOUR™ SYSTEM

Patienten auf vier oder sechs Implantaten eine Versorgung anzubieten ist nicht neu und war bisher mit dem CAMLOG® VARIO SR System sehr gut möglich. CAMLOG hat im engen Austausch mit seinen Kunden und mithilfe von Investitionen in neue Maschinen das Sortiment der Stegaufbauten um gewinkelte Varianten mit einem grazilen, pointierten Design erweitert. Das System, das ab Oktober 2015 auf den Markt kommt, wird in Zukunft unter dem Namen COMFOUR™ geführt. Dr. Ferenc Steidl und ZTM Sebastian Schuldes M.Sc., Anwender aus der klinischen Testphase, wurden von der logo-Redaktion über ihre Eindrücke und ersten Erfahrungen zu dem neuen System befragt.

Das durch Prof. Dr. Paolo Maló bekannte Konzept für okklusal verschraubte Sofortversorgungen sieht im zahnlosen Unterkiefer und im zahnlosen Oberkiefer mindestens vier Implantate vor. Die Konsensuskonferenz Implantologie empfiehlt für festsitzende Versorgungen im Unterkiefer sechs und im Oberkiefer acht Implantate. Herr Dr. Steidl, wonach soll sich der Praktiker nun richten?

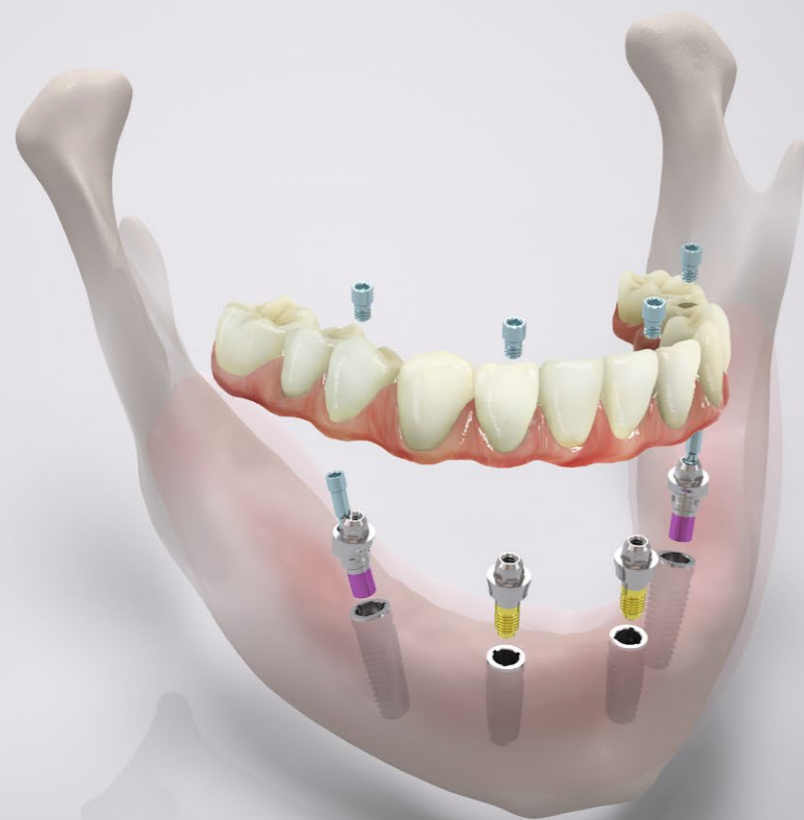Dr. F. Steidl: Die Konsensuskonferenz stellt Leit- oder Richtlinien zur implantologischen Behandlung auf. Diese bilden unseres Erachtens einen Therapiekorridor

dessen Grenzen fließend und durch individuelle Gegebenheiten von Patient und/oder Behandler variabel sind. Beispielhaft ist das von einigen Kollegen favorisierte und publizierte Pro-Zahn-ein-Implantat-Konzept zur festsitzenden Versorgung, mit teilweise acht, zehn oder zwölf Implantaten zu nennen.

Dem gegenüber steht die festsitzende Rekonstruktion mit vier Implantaten als aufwand- und kostenreduzierende Therapieoption. Die wissenschaftlichen Fundamente dieser Behandlungsstrategie bilden Untersuchungen von P. Ledermann zur Sofortversorgung von vier Implantaten im Unterkiefer interforaminär [1] bis zu Prof. Dr. P. Maló mit schräginserierten distalen

Implantaten im Oberkiefer und Unterkiefer [2]. Die aktuelle S3 Leitlinie der DGI/DGZMK (AWMF-REGISTERNR. 083-010) gibt keine Empfehlung für oder gegen das Maló-Konzept [3]. Die Autoren betrachten dieses aber als vielversprechend.

Wir sehen im Maló-Behandlungsmodus in unserer Praxis und Klinik ein sicheres Konzept zur festsitzenden oralen Sofortrehabilitation [4]. Infolgedessen geben wir selbstverständlich, wie bei anderen Implantatbehandlungen auch, für Versorgungen mit dem COMFOUR™ System eine 5-Jahres-Vollgarantie.



Sie haben im Team schon vor vielen Jahren damit begonnen, Ihre Patienten nach diesem Konzept zu versorgen. Wie steil war die Lernkurve für diese Art der Versorgung?

Dr. F. Steidl: Wie bei jedem neuen Therapieansatz gibt es chirurgische und prothetisch-zahntechnische Details, die man sich erst im Laufe vieler Behandlungen erarbeitet. Überraschend für uns war aber die Toleranz des VARIO SR und jetzt COMFOUR™ Systems gegenüber Fehlerquellen. Somit konnten wir alle überraschend auftretenden chirurgischen und prothetischen Schwierigkeiten im Team lösen.

ZTM S. Schuldes, M.Sc.: Bei der Versorgung nach dem Maló-Konzept sollte man das Prinzip verstehen und auch genaue Kenntnis über die prothetischen Herausforderungen haben. Der präimplantologischen Planung kommt unter Berücksichtigung der chirurgischen und der prothetischen Anforderungen besonderer Stellenwert zu. Hierbei hat sich die computergestützte, dreidimensionale Planung im Sinne des Backward-Planung bewährt. Die Implantate können in der Planungssoftware im exakten 0°, 17°- oder 30°-Winkel zueinander positioniert werden. Aus prothetischem Blickwinkel ist es besonders wichtig die Implantate so zu platzieren, dass die Schraubenkanäle der verschraubten Sofortversorgung, wichtiger aber noch, die des späteren definitiven Zahnersatzes, weder die Ästhetik noch die Funktion beeinträchtigen. Auf dieser Basis stellen wir dann eine CAD/CAM gefertigte Brücke aus einem Polymer her, welche direkt nach der vollgeführten Insertion der Implantate mit dem CAMLOG® Guide System spannungsfrei im Mund der Patienten verklebt wird. Dieses Herangehen ist aus unserer Sicht mit deutlich weniger Kompromissen behaftet als die klassische Vorgehensweise bei der die inserierten Implantate intraoperativ abgeformt werden und im Anschluss ein Provisorium aus Autopolymerisat hergestellt wird.

Wie häufig ging etwas schief?

Dr. F. Steidl: Die Implantatverlustrate während der Einheilphase mit VARIO SR unseres Patientengutes unterscheidet sich nicht signifikant von der anderer

implantologischer Behandlungsmodalitäten. Die Erfolgsrate werden wir mit dem COMFOUR™ System ganz sicher halten können. Wobei uns COMFOUR™ noch mehr Versorgungsmöglichkeiten bietet. Somit sehen wir in der provisorischen Sofortversorgung Full-Guided nach 3D-Planung kein erhöhtes Risiko. Eine knifflige und wichtige Frage ist die reproduzierbare Fixation der Bohrschablonen intraoral wenn keine Hilfsimplantate verwendet werden. Hier hatten wir eine erhebliche Lernkurve von assistenzfixiert über Osteosyntheseschrauben bis zu Mehrschablonen-OPs.

ZTM S. Schuldes, M.Sc.: Wie schon gesagt, die sorgfältige Planung im Vorfeld der Implantation ist von hoher Wichtigkeit. Des Weiteren kann eine Fraktur der Sofortversorgung zu Komplikationen während der Osseointegration führen. Vor diesem Hintergrund sollten Werkstoffe mit einer hohen Bruchzähigkeit zum Einsatz kommen. Nur so können Misserfolge auf ein Minimum reduziert werden.

Sie haben sich bei der Entwicklung der neuen gewinkelten Stegaufbauten des COMFOUR™ Systems eingebracht und haben auch schon die ersten Patienten damit versorgt. Beschreiben Sie Ihre Eindrücke aus dem chirurgischen und zahntechnischen Blickwinkel bei der Umsetzung und worin begründet sich der Unterschied zu VARIO SR?

Dr. F. Steidl: Aus chirurgisch-implantologischer Sicht hat sich im Behandlungsablauf nichts geändert. Das Einsetzen der gewinkelten Stegaufbauten macht Spaß. Das liegt an dem Handle, das die sichere Übertragung der Aufbauten in den Mund gewährleistet und die korrekt platzierte Ausrichtung erleichtert. Durch die Flexibilität des Handles und mithilfe durchdachter Schraubendreher können die Abutmentschrauben problemlos eingeschraubt werden.

ZTM S. Schuldes, M.Sc.: Die 17° und 30° abgewinkelte Stegaufbauten in den Varianten A und B in verschiedenen Gingivahöhen bieten einen großen Spielraum bei der Versorgung. Alle Komponenten des COMFOUR™ Systems sind grazil gestaltet und niedrig gehalten. Das macht die prothetische Versorgung deutlich einfacher. Zur besseren Weichgewebeanlagerung

macht sich das neue Design der Abutments ohne „Knie“ positiv bemerkbar. Mit den Abdruckpfosten und den Titankappen mit Rotationssicherung sind auch okklusal verschraubte Einzelzahn- und Teleskopversorgungen auf Abutmentniveau möglich. Falls die Insertion der Implantate nicht vollgeführt geschieht, sind die neuen Ausrichthilfen für die Feinjustierung der Rotationsnocken während der Implantation ein ausgezeichnetes Hilfsmittel.

Wird sich diese Therapieform flächendeckend in den Praxen etablieren?

Dr. F. Steidl: Flächendeckend sicher nicht. Die abgewinkelte Implantation, ggf. noch mit Sofortversorgung, ist chirurgisch, prothetisch und zahntechnisch anspruchsvoll. Daher denke ich, dass implantologische Schwerpunktpraxen bzw. -kliniken zumindest den chirurgischen Part erfüllen sollten. Für den Allgemeinpraktiker stellt das COMFOUR™ System eine interessante Möglichkeit dar, wenn er prothetisch eingebunden ist. Einen zahnlosen Patient in einer Sitzung ohne mehrfache Abdrucknahme bzw. Einprobe nicht nur dental, sondern oft auch psychosozial rehabilitieren zu können ist eine begeisternde Therapiemethode.

Vielen Dank für das Gespräch.

LITERATUR

[1] Ledermann, P., D.: Über 20-jährige Erfahrung mit der sofortigen funktionellen Belastung von Implantatstegen in der Regio interforaminalis. Z Zahnärztl Implantol 12, 123–136 (1996).

[2] Maló P, de Araujo Nobre M, Lopes A, Moss SM, Molina GJ. A longitudinal study of the survival of All-on-4 implants in the mandible with up to 10 years of follow-up. J Am Dent Assoc 2011;142:310–320.

[3] Schley J-S, Terheyden H, Wolfart S. Implantatprothetische Versorgung des zahnlosen Oberkiefers S3-Leitlinie AWMF-Registernr. 083-010: DZZ 08/2013.

[4] Crespi R, Vinci R, Capparé P, Romanos GE, Gherlone E. A clinical study of edentulous patients rehabilitated according to the "all on four" immediate function protocol. Int J Oral Maxillofac Implants. 2012 Mar-Apr;27(2):428-34.

DEUTSCHLAND

CAMLOG Vertriebs GmbH | Maybachstraße 5 | D - 71299 Wimsheim
info.de@camlog.com | www.camlog.de

KUNDENSERVICE

Telefon +49 7044 9445-100 | Fax +49 800 9445-000

SCHWEIZ

CAMLOG Schweiz AG | Margarethenstrasse 38 | CH - 4053 Basel

Telefon +41 61 565 41 41 | Fax +41 61 565 41 42 | vertrieb@camlog.ch | www.camlog.com

ÖSTERREICH

ALLTEC Dental-GmbH | Schwefel 93 | A - 6850 Dornbirn

Telefon +43 5572 37 23 41 | Fax +43 5572 372341 404 | info@alltecdental.at | www.alltecdental.at

HEADQUARTERS

CAMLOG Biotechnologies AG | Margarethenstrasse 38 | CH - 4053 Basel

info@camlog.com | www.camlog.com

Hersteller CAMLOG®/CONELOG® Produkte: ALTATEC GmbH, Maybachstraße 5, D-71299 Wimsheim

camlog